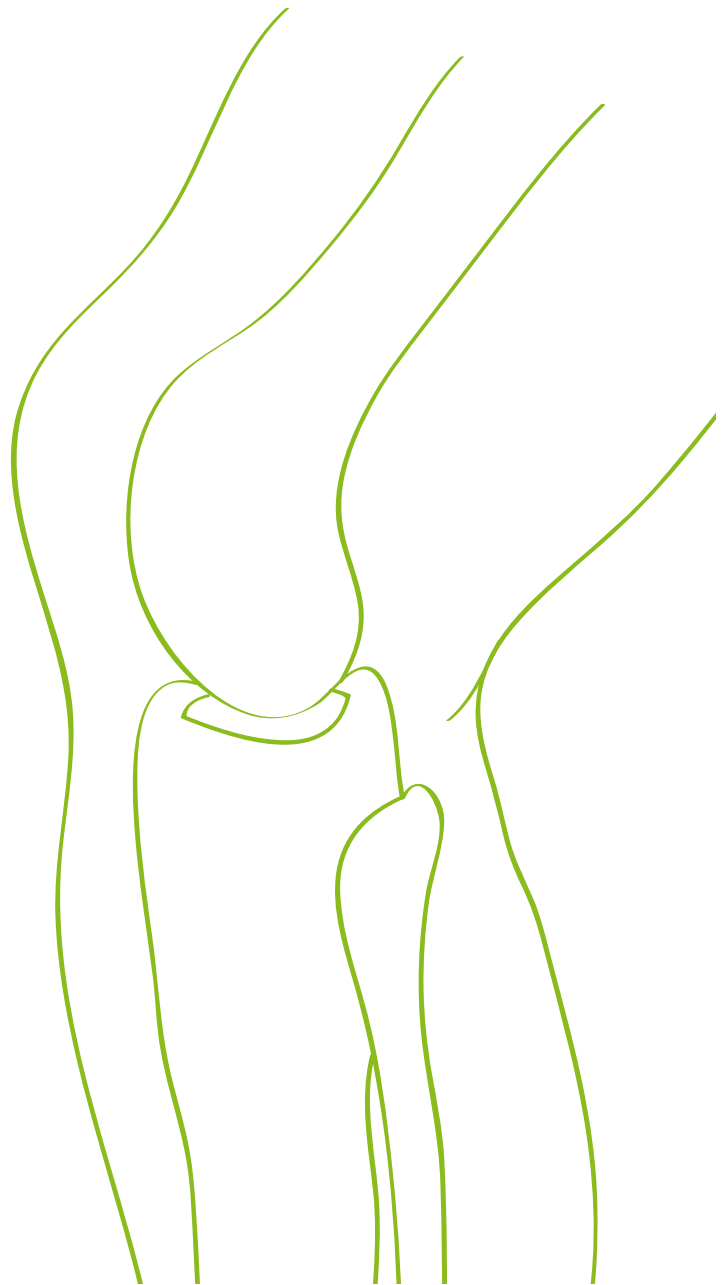


■ Der Kniegelenkersatz

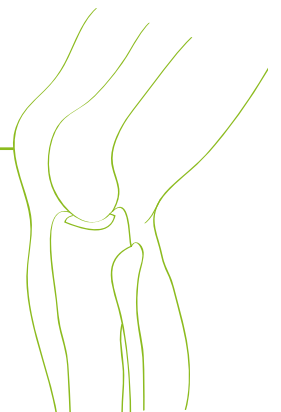
Die Bedeutung des Kniegelenkverschleißes nimmt zu. Entscheidend für die Behandlung ist, dass der Patient gut und objektiv beraten in die Therapie geht und weiß, was ihn erwartet. Deshalb möchten wir Sie hier über verschiedene Aspekte der Operation informieren.



**Unfall- und
orthopädische Chirurgie**

Inhalt

Was ist Kniegelenkverschleiß (Arthrose)?	03
Wann soll ein künstliches Gelenk eingesetzt werden?.....	05
Prothesentypen.....	06
Navigation.....	10
Prothesenlockerung und Prothesenwechsel	13
Gelenkersatz beim jungen Menschen.....	14
Metallallergie und Gelenkersatz	14
Nach dem Gelenkersatz	15
Ergebnisse und mögliche Probleme	16
Was kann man mit einer Knieprothese hinterher machen?	19
Zusammenfassung	19



Was ist Kniegelenkverschleiß (Arthrose)?

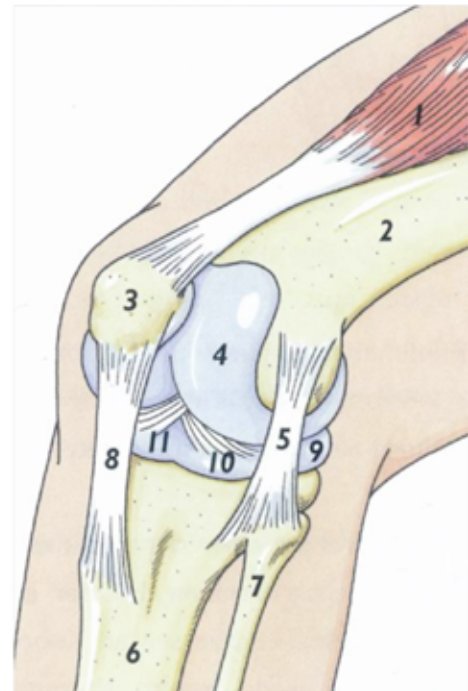
Die Bedeutung des Kniegelenkverschleißes nimmt zu. Wurden 1996 noch rund 40 000 Kniegelenke in Deutschland pro Jahr ersetzt, sind es derzeit etwa 80 000.

Die Ursachen für den Verschleiß sind vielfältig: Übergewicht, früher erlittene Verletzungen, Rheuma, angeborene Fehlstellungen und verändertes Freizeitverhalten (kniebelastende Sportarten).

Das Kniegelenk (Abbildung 1) ist ein komplex aufgebautes Gelenk mit einem komplizierten Bewegungsablauf. Gelenkbildend sind der Oberschenkel mit seiner inneren und äußeren Rolle auf der einen Seite und der Schienbeingelenkfläche auf der anderen. Hinzu kommt die Kniescheibe, die als in die Sehne eingelagerter Knochen (Sesambein) vorne zwischen der inneren und äußeren Oberschenkelrolle gleitet. Das Gelenk hat also drei Anteile (Kompartments): einen inneren, einen äußeren und den vorderen (Kniescheibenanteil).

Anatomie des Kniegelenks

- Vierköpfiger Oberschenkelmuskel (Musculus quadriceps femoris)
- 2. Oberschenkelknochen (Femur)
- 3. Kniescheibe (Patella)
- 4. Gelenkrolle (Kondylus)
- 5. Seitenband (Ligamentum collaterale)
- 6. Schienbein (Tibia)
- 7. Wadenbein (Fibula)
- 8. Patellasehne
- 9. Meniskus
- 10. Hinteres Kreuzband
- 11. Vorderes Kreuzband



Copyright by **stryker**

Abb. 1

Überzogen sind die gelenkbildenden Knochenanteile von einer Knorpelschicht, die im Wesentlichen von der Gelenkschleimhaut ernährt wird.

Geführt und stabilisiert wird das Gelenk – passiv – durch das innere und äußere Seitenband sowie das vordere und hintere Kreuzband und – aktiv – durch die umgebende Muskulatur.

Im Gegensatz zum Hüftgelenk, einem Kugelgelenk, ist der Bewegungsablauf des Knies komplizierter: Beim Übergang von der Streckung in die Beugung rollen die Oberschenkelrollen auf der Schienbeingelenkfläche **und** gleiten gleichzeitig nach hinten. Dabei handelt sich um eine sogenannte Roll/Gleitbewegung.

Die halbmondförmigen Menisken verbessern die Kongruenz und dienen gleichzeitig als Puffer. Aus diesem Grund begünstigt eine ausgedehnte Meniskusentfernung, wie sie früher durchgeführt wurde, dass Jahrzehnte später ein Verschleiß entsteht.

Bei einem Verschleiß (Abbildung 2) dünnt die Knorpelschicht aus, sie reißt ein und es bilden sich Löcher. In fortgeschrittenen Stadien reiben Knochen aneinander, die sich wiederum im weiteren Verlauf abnutzen.

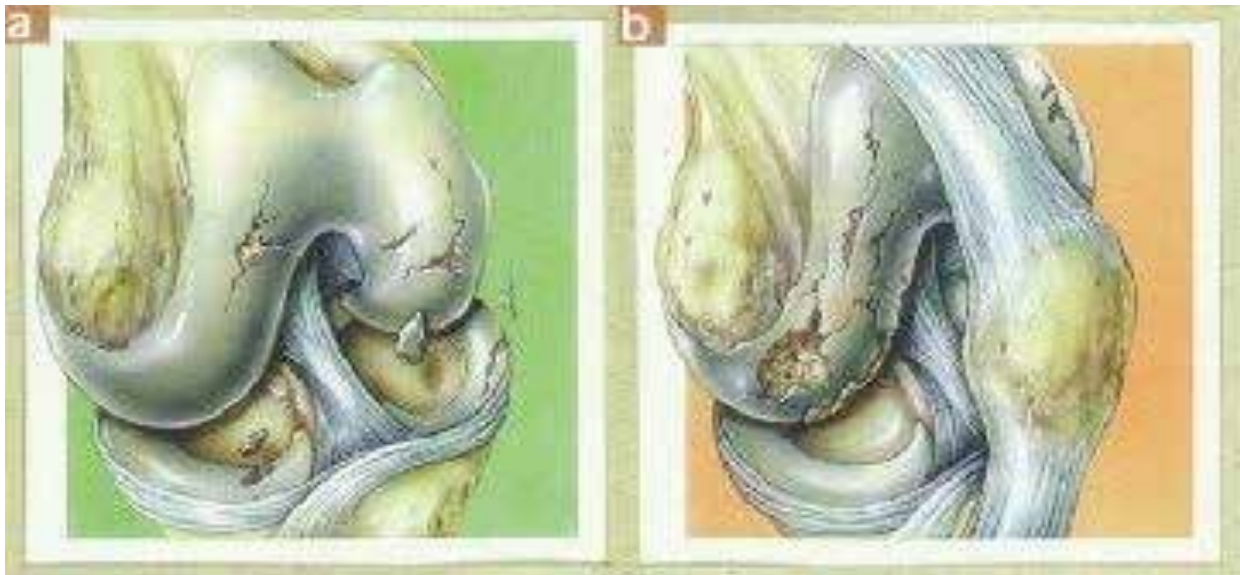


Abb. 2

Dies führt, sofern nicht angeboren, zu einer O-förmigen (wenn der Knochen sich im inneren Gelenkanteil abreibt) oder zu einer X-förmigen (bei Abrieb außen) Fehlstellung des Beines. Knöchernen Anbauten entstehen vorwiegend am Gelenkrand (Osteophyten), wodurch die Beweglichkeit des Gelenkes abnimmt.

Wann soll ein künstliches Gelenk eingebaut werden?

Wenn alle nichtoperativen Maßnahmen ausgeschöpft sind, ein gelenkerhaltender Eingriff nicht geholfen hat oder nicht in Frage kommt, bleibt nur der Einbau eines Gelenkersatzes.

Wie der Name schon sagt, geht es um einen **Ersatz**. Trotz aller Fortschritte in den letzten Jahren sind noch nicht alle Probleme gelöst. Einige Patienten klagen über Restbeschwerden, die meist durch kleinere Maßnahmen zu beseitigen sind. Jedoch können in seltenen Fällen nach einer Operation größere Probleme verbleiben, die dann durch eine weitere Operation zu korrigieren sind.

Daher sollte ein Gelenkersatz erst eingebaut werden, wenn der Patient einen erheblichen Leidensdruck verspürt. Nach einem Gelenkersatz gibt es kein Zurück. Wichtig ist, dass der Erwartungshorizont des Patienten stimmt. Wer statt 25 nur noch 20 km wandern kann und sich aufgrund dessen das Gelenk ersetzen lässt, wird gelegentlich enttäuscht sein. Die „Leistung“ eines Gelenkes mit einer Prothese von 50% auf 95% zu steigern gelingt fast immer. Eine Steigerung von 95% auf 100% ist jedoch selten.

Prothesentypen

1. Die Schlittenprothese (Abbildung 7)



Abb. 7

Beim Einsatz einer Schlittenprothese handelt es sich um einen künstlichen Teilerersatz für den äußeren oder inneren Teil des Kniegelenkes. Diese Methode kommt infrage, wenn alle Bänder am Kniegelenk komplett erhalten sind und funktionieren und der Verschleiß auf einen der drei Kniegelenksanteile begrenzt ist.

2. Der Oberflächenersatz (ungekoppelte Prothese) (Abb. 8)



Abb. 8

Dabei wird die gesamte Oberfläche ersetzt, sozusagen „überkront“. Das vordere Kreuzband wird entfernt, die anderen Bänder bleiben erhalten. Die Unversehrtheit der Bänder ist Voraussetzung für diese Prothesenform. Sind sie nicht intakt, wäre das Gelenk nach der Operation nicht stabil und der Patient hätte Beschwerden. Bei defekten Bändern wird eine Prothese genommen, bei der Oberschenkel- und Schienbeinteil durch ein drehbares Scharnier miteinander verbunden sind (siehe unten).

Dieses Verfahren stellt den Versuch dar, den oben beschriebenen, komplizierten Bewegungsablauf und das Zusammenspiel der Bänder des natürlichen Gelenkes möglichst wenig zu stören. Andererseits bedeutet das, dass die Prothese möglichst genau eingepasst werden muss, da sonst die Bänder nicht mehr „stimmen“. Hinzu kommt, dass sie durch die Fehlstellung verändert sind. So ist bei einer länger bestehenden O-Fehlstellung das Innenband verkürzt. Bei einer Operation wird also das Innenband, etwa durch dosiertes, teilweises Ablösen, wieder auf seine natürliche Länge gebracht.

Bei zwei Prothesenteilen sind insgesamt 16 Fehlstellungen möglich. In der Regel wird sich beim Einbau einer solchen Prothese mit Hilfe von mechanischen Ausrichtinstru-

menten an vorgegebenen knöchernen Strukturen orientiert

3. Die teilgekoppelte Prothese (Abbildung 13)



(Abb. 13)

Dies ist eine Variante der Oberflächenprothese. Sie wird angewandt, wenn Patienten einen Defekt des hinteren Kreuzbandes haben. Das Polyethylen hat einen zusätzlichen Zapfen, der verhindert, dass das Schienbeinteil sich gegenüber dem Oberschenkelteil nach hinten verschiebt. Der Zapfen übernimmt demnach die Funktion des hinteren Kreuzbandes.

4. Die gekoppelte Prothese (Rotationsknie) (Abbildung 14)

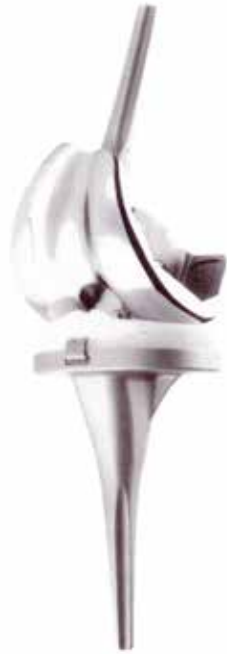

Abb. 14

Bei einer instabilen Funktion der Bänder, muss deren Funktion ersetzt werden. Dies geschieht durch eine Verbindung von Ober- und Unterschenkelanteil der Prothese durch ein Scharniergelenk, welches eine Drehung zulässt. Beispielsweise können die Bänder nach einem Unfall instabil sein (ein vorderer Kreuzbandriss zählt nicht dazu). Außerdem wird eine solche Prothese bei einer starken Fehlstellung und/oder einer ausgeprägten einschränkenden Beweglichkeit verwendet. Im ersten Fall wird der Bandapparat insofern abgelöst, dass er hinterher instabil ist. Im zweiten Fall werden die Bänder ausgedehnt, um eine gute Beweglichkeit wieder zu erlangen. Würde man eine ungekoppelte Prothese einbauen, hätte der Patient Beschwerden, da sich bei Belastung Ober- und Unterschenkelanteile gegeneinander verschieben würden.

Aufgrund des höheren Kopplungsgrades entstehen höhere Ausrisskräfte. Deswegen haben diese Prothesen einen Stiel, um die Verankerung zu verbessern. Das bedeutet, dass im Falle eines Wechsels, unter anderem bei einer Lockerung, mehr Knochenverlust vorliegt. Deswegen werden solche Prothesen nur in den oben genannten Fällen eingesetzt.

Navigation (Abb. 9)



Abb. 9

In speziellen Fällen kann eine Navigation (hat nichts mit einem Operationsroboter zu tun) hilfreich sein. Dabei werden am Bein zwei Infrarotsender befestigt, deren Signale eine Infrarotkamera empfängt. Diese ist wiederum an einem PC angeschlossen, der die Bewegung dieser Sender im Raum registriert und in ein „virtuelles Bein“ umrechnet. Dieses wird schließlich auf einem Bildschirm angezeigt und bildet die tatsächliche Situation ab (Abb. 9 und 10).

Navigation: Bildschirm, virtuelles Bein vor Protheseneinbau (Abb. 10)

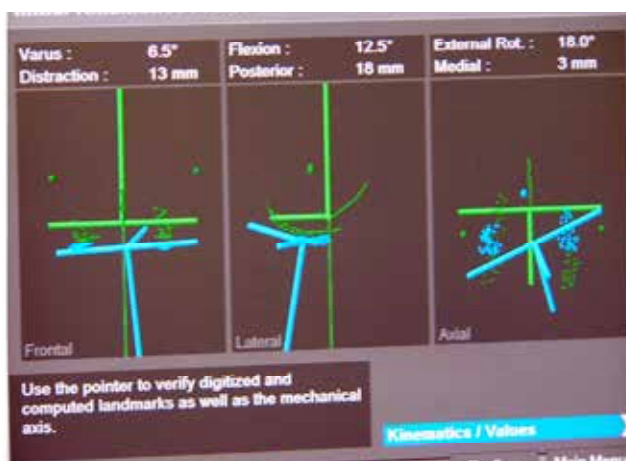

Abb. 10

Navigation: Kontrolle der Sägeschnitte (Abb. 11)

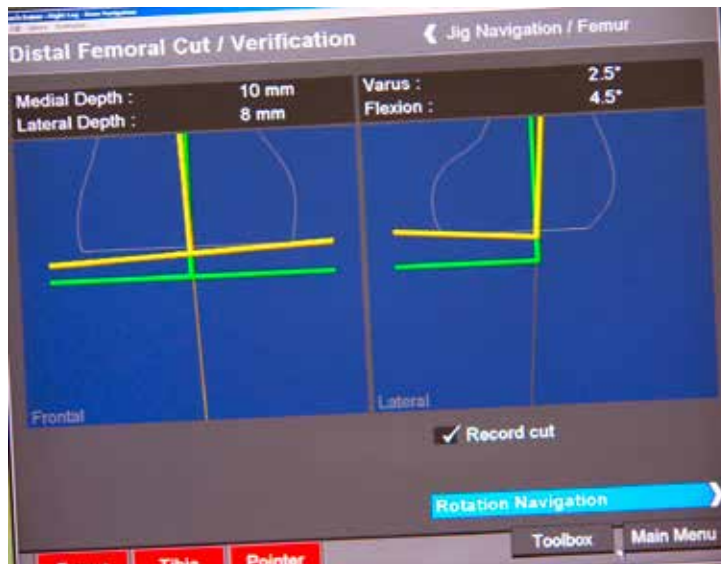
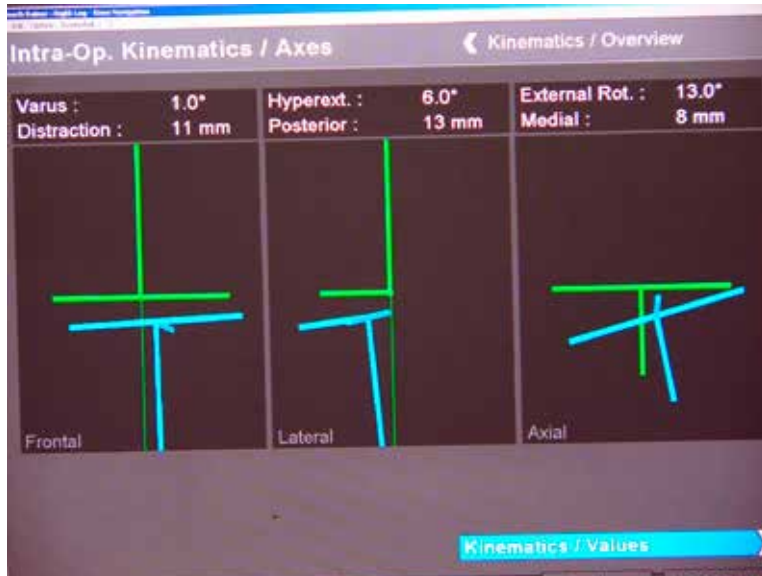
Abb. 11

Zusätzlich geben Operateure mit einem Infrarot-Zeigestift knöchernen Landmarken an, die in die Berechnung des Beines mit eingehen. Anschließend wird einer der Infrarotsender an den Ausrichtinstrumenten befestigt. Der Operateur kann dann auf dem Bildschirm sehen, wo sich die Instrumente (Schnittlehren) in Relation zum Bein befinden und ob sie korrekt angelegt sind (Abb. 11).

Navigation: Abschlusskontrolle (Abb. 12)



(Abb. 12)

Anschließend wird mit einer provisorisch eingebrachten Probeprotthese die regelrechte Achsausrichtung überprüft, die endgültige Prothese eingebaut und das Ergebnis nochmals kontrolliert (Abb. 12).

Die Prothesenlockerung und der Prothesenwechsel

Hauptgrund für den Einbau einer gekoppelten Prothese ist, wenn sich eine Oberflächenprothese lockert. Dann schwindet nämlich in der Regel der Knochen, an dem die Prothese befestigt ist. Es ist also eine typische Wechselprothese. Diese gibt es auch modular, um beispielsweise die ideale Länge der Stiele für den jeweiligen Patienten zur Verfügung zu haben oder um Knochendefekte durch anschraubbare Metallkeile zu ersetzen.

Jede Prothese lockert sich irgendwann. Dies tritt im Schnitt nach etwa 13 Jahren ein. Es gibt auch Fälle, in denen die Prothese länger hält, andererseits kann auch schon nach wenigen Jahren eine Lockerung eintreten. Ein Auslöser für Frühlockerungen lässt sich nicht immer finden. Bei einem Teil der Patienten sind Infekte ursächlich, auch hohes Körpergewicht und hohe körperliche Aktivität können Ursachen sein.

Ein Wechsel von der Schlittenprothese auf die nächsthöhere Stufe, die Oberflächenprothese, ist in aller Regel kein Problem. Auch die zweite oder dritte Wechseloperation ist aufgrund der modularen Prothesen mittlerweile möglich. Defekte werden dabei durch Metallkeile, körpereigene oder fremde Knochen aufgefüllt. Diese Operation kann jedoch technisch anspruchsvoll und die Standzeit (Zeit bis zur nächsten möglichen Lockerung) meist kürzer ist als nach Erstimplantation sein.

Gelenkersatz beim jungen Menschen

Selbstverständlich gilt auch heute noch, dass der Gelenkersatz so lange wie möglich hinausgezögert werden soll. Ein junger Mensch mit einem Gelenkersatz wird unter Umständen nicht nur einen, sondern mehrere Wechsel erleben, und es kann nicht ausgeschlossen werden, dass er am Ende seines Lebens in eine Situation kommt, in der ein erneuter Wechsel technisch schwierig. Auf der anderen Seite lebt er jetzt und die Alternative noch 20 Jahre zu warten und hochdosierte Schmerzmittel zu nehmen, ist keine vernünftige Lösung. Wenn also ein junger Mensch sich der oben genannten Problematik bewusst ist, sein Leidensdruck extrem hoch ist und ein gelenkerhaltendes Verfahren nicht mehr in Frage kommt, ist auch bei jüngeren Menschen durchaus ein Gelenkersatz angezeigt.

Metallallergie und Gelenkersatz

Ein Teil der Patienten hat in der Vorgeschichte eine Allergie gegen Nickel, Chrom oder Kobalt. Der übliche, bewährte Werkstoff, aus dem die meisten Prothesen hergestellt sind, enthält, in unterschiedlicher Konzentration, eben diese Metalle. Der Einbau einer „normalen“ Prothese bei diesen Patienten würde mit großer Wahrscheinlichkeit keine allergische Reaktionen auslösen. Letztendlich herrscht aber (übrigens vorwiegend in Deutschland) eine allgemeine Übereinstimmung bei Allergiepateinten titanbeschichtete Prothesen einzubauen, die wir hier im Hause für die gängigen Modelle auch vorrätig haben.

Ein routinemäßiger Allergietest vor der Operation ist nicht notwendig, wenn bisher keine Reaktionen auf Metall (Rötung der Haut bei Kontakt mit Modeschmuck, Hosenkнопf, Uhr) beobachtet wurden. Hinzu kommt, dass trotz negativen Tests ein Patient durchaus eine Allergie auf eine eingebaute Prothese erstmalig entwickeln kann. In der Summe stellt die Metallallergie jedoch kein ernsthaftes Problem dar.

Nach dem Gelenkersatz

Die Nachbehandlung verläuft nach einem festgelegten Schema. Nach der Operation kommt der Patient nach kurzem Aufenthalt im Aufwachraum auf die Station zurück.

Die Schmerztherapie setzt sich aus drei Komponenten zusammen. Durch den Narkosearzt werden vor der OP die Beinerven per Ultraschallkontrolle unter örtlicher Betäubung ausgeschaltet (3 in 1-Block, Ischiadicus-Block). Während der Operation wird eine örtliche Betäubung in die knieumgebenden Weichteile gespritzt, zusätzlich werden nach der OP Schmerzmittel gegeben oder eine Schmerzpumpe angelegt.

Die Schmerzmittelgabe erfolgt nach festem, bewährtem Schema. Wenn dennoch Schmerzen auftreten sollten, kann jederzeit unter anderem mit einem Schmerzmittelpflaster aufgestockt werden.

Die meisten Patienten können am OP-Tag aufstehen, unter der Voraussetzung, dass die Wirkung der Blöcke (s.o.) soweit nachgelassen hat, dass sie wieder Kontrolle über ihr Bein haben. Ansonsten erfolgt die Mobilisation am ersten Tag nach der Operation.

Je nach Fördermenge wird die eingelegte Drainage, so sie denn erforderlich ist, am OP-Tag abends oder am ersten Tag nach der Operation entfernt.

Jede Kniegelenkersatzoperation geht aufgrund der Wundfläche am Knochen mit einem gewissen Blutverlust einher. Der Blutverlust wird medikamentös vor und nach dem Eingriff sowie lokal im OP-Gebiet reduziert. Hinzu kommt eine Lagerung des Beines mit 90-Grad-Beugung im Kniegelenk nach der OP. Mit diesen Maßnahmen wird der Blutverlust drastisch reduziert.

In der Summe führen diese Maßnahmen dazu, dass die Patienten schnell wieder auf die Beine kommen. Auch die Dauer des stationären Aufenthaltes kann durch diese Maßnahme verkürzt werden – je nach Konstitution des Patienten auf etwa fünf bis acht Tage. Die meisten Patienten schaffen es, das Knie am OP-Abend genau so weit zu beugen, wie es während der Operation in Narkose möglich war. Der so erzielte Bewegungsumfang muss erhalten werden. Deshalb beginnt die Krankengymnastik am ersten Tag nach der Operation. Ziel ist es, dass Patienten eine Woche nach der Operation eine Beugung von mindestens 90 Grad erreichen. Dafür ist aber auch die aktive Mitarbeit der Patienten erforderlich. Voraussetzung ihre Bereitschaft in Eigenregie die Beweglichkeit zu trainieren – auch wenn es anstrengend sein kann.

An den Krankenhausaufenthalt schließt sich eine Rehabilitationsbehandlung an. Diese wird entweder stationär (ca. 3 Wochen) oder ambulant in Form von Krankengymnastik durchgeführt. Abhängig gemacht wird dies von der körperlichen Fitness der Patienten und seinem Umfeld.

Nach sechs Wochen gehen fast alle Patienten Zuhause ohne Gehstützen. Sie nutzen sie nur noch, wenn sie außerhalb des Hauses längere Strecken gehen.

Eine Überwärmung und Schwellneigung kann zwischen sechs und zwölf Monaten

bestehen bleiben. Deswegen soll nach einer solchen Gelenkersatzoperation in diesem Zeitraum die Sauna oder ähnliches nicht besucht werden.

Im Zweifel sollte geprüft werden, ob diese Schwellneigung und Überwärmung noch im normalen Bereich ist.

Gleiches gilt für uncharakteristische Restbeschwerden, die ebenfalls zwischen sechs und zwölf Monaten verbleiben können. Gelegentlich hört man von Patienten: „ein Jahr hat es gedauert, dann war es aber gut.“

Ein leichtes Klicken beim Belasten kann vorkommen und erklärt sich dadurch, dass die Oberschenkelkomponente mit der Polyäthylen-Lauffläche in Kontakt kommt. Dies hat jedoch keinen Krankheitswert.

Die durchschnittliche Beugefähigkeit unserer Patienten nach einem Jahr beträgt 120 Grad. Der WOMAC-Score (eine Messmethode zur Einschätzung der Lebensqualität) fällt nach einem Jahr im Schnitt auf 20 Punkte, wobei Null Punkte perfekt sind und 100 Punkte ein völliges Therapieversagen. Dies entspricht den Ergebnissen anderer Zentren.

Ergebnisse und mögliche Probleme

Generell ist die Knieprothetik ein erfolgreiches Verfahren. Der größte Teil der Patienten (90 - 95 Prozent) ist mit dem erzielten Ergebnis zufrieden. Die Erfolgsrate ist jedoch nicht ganz so hoch, wie bei Hüftprothesen, was sich durch den komplizierteren Aufbau des Kniegelenkes erklärt (s.o.).

Das häufigste Problem ist der vordere Knieschmerz, gefolgt von der Arthrofibrose (s.u.) sowie eine spätere Bandinstabilität.

Patienten, die einen solchen vorderen Knieschmerz haben (etwa fünf Prozent), klagen über Schmerzen im vorderen Gelenkbereich, vorwiegend beim Treppensteigen und längeren Sitzen. Diese Beschwerden sind Ausdruck eines Problems im Gelenk zwischen Kniescheibenrückfläche und Oberschenkelkomponente (vorderer Anteil, sogenannte Patellaschild). Fünf Prozent hört sich viel an, jedoch können sich diese Beschwerden sehr unterschiedlich ausprägen. Die Rate der Patienten für die dieser vordere Knieschmerz ein ernsthaftes Problem darstellt ist wesentlich niedriger. Die Ursachen sind nach wie vor nicht ganz geklärt. Es wird davon ausgegangen, dass in diesem Gelenk ein zu hoher Anpressdruck vorliegt. Dieser hängt unter anderem von der Dicke der Kniescheibe ab. Die Tatsache, ob die Kniescheibenrückfläche ersetzt werden soll oder nicht spielt hierbei eine untergeordnete Rolle. Wir ersetzen die Rück-

fläche routinemäßig, da durch den guten Formschluss des Patellarückflächenersatzes und dem Patellaschild der Prothese (dem Gleitlager) der Lauf und das Gleitverhalten der Kniescheibe verbessert werden.

Beim Entstehen des vorderen Knieschmerzes spielt auch das Design der Oberschenkelkomponente, namentlich Form und Verlauf der Rinne, in der die Kniescheibe gleitet, eine Rolle. Wir implantieren derzeit Prothesen, von denen wir überzeugt sind, dass die Gleitrinne optimal gestaltet ist.

Fehlt die Muskelkraft, die die Kniescheibe sauber in der Rinne führen, kommt es ebenfalls zu Beschwerden. Ein Erhalt des Muskelmantels auch nach der Reha ist demnach wichtig.

Selten kann, nach anfänglich guter Beweglichkeit, infolge von Verklebungen im Gelenk, der sogenannten Arthrofibrose Wochen, später das Bewegungsausmaß zurückgehen. Die Ursache dieser Arthrofibrose ist unklar. Sie ist ein Symptom vieler möglicher Faktoren.

Im Falle einer solchen Arthrofibrose wenden wir einen „Stufenplan“ an. Als erster Schritt wird, nach entsprechender Diagnostik, das Bein durch Einspritzen von örtlicher Betäubung in der Leiste durch den Narkosearzt „lahmgelegt“ und kann dann ohne Schmerzen täglich krankengymnastisch beübt und mehrere Stunden passiv auf einer Motorschiene durchbewegt werden. Diese Maßnahmen werden in einem etwa dreitägigen Krankenhausaufenthalt durchgeführt. Anschließend erfolgt erneut eine ambulante Krankengymnastik. Diese Verfahren führen oft zum Erfolg. Oft sehen wir, dass direkt nach der Leistenbetäubung durch das Eigengewicht des Beines die Beweglichkeit beim Anheben schlagartig zunimmt.

Wenn diese Maßnahmen nicht den gewünschten Erfolg zeigen, folgt Schritt zwei: das Gelenk wird wieder eröffnet, die Verklebungen gelöst und die verdickte Kapsel ausgedünnt. Findet sich bei der Operation ein mechanisches Problem, wird es beseitigt (z.B. Ausdünnung einer zu dicken Kniescheibe). Es schließt sich wieder eine Motorschienen- und KG – Behandlung, wie bei Schritt eins an.

Wenn auch dies nichts nützt, bleibt als letzter Rettungsanker nur das Durchtrennen aller Bänder und der Wechsel auf eine gekoppelte Prothese. Diese Maßnahme ist aber nur sehr selten erforderlich!

Jede Operation stellt einen Reiz für das Gelenk dar. Auf diesen reagiert die Gelenkschleimhaut gelegentlich mit der Produktion von Flüssigkeit. Gelegentlich kann sich ein sogenannter Reizerguss bilden, der manchmal punktiert werden muss. Eine solche Punktion ist nicht belastend. Das Entstehen eines Reizergusses ist nicht ungewöhnlich und stellt keine Komplikation dar. Bei starker Sekretionsaktivität der Gelenkschleimhaut und daraus resultierender großer Ergussmenge, kann sich die Flüssigkeit selten durch die Wunde oder die Kanäle, in denen die Drainagen gelegen haben, einen Weg

nach außen suchen. Es kommt zu einer „persistierenden Sekretion“. In diesen Fällen wird abgewartet, die Belastung reduziert und ein Kompressionsverband angelegt. Erst bei einem Weiterbestehen der Sekretion über etwa zehn Tage hinaus kann es sinnvoll sein, die Wunde wieder zu eröffnen, das Gelenk zu spülen und die Wunde erneut zu verschließen.

Sehr selten kommt es zu einer bakteriellen Infektion. Diese hat nichts mit eventuellen Reizzuständen des Gelenkes nach der Operation zu tun. Die bakterielle Infektion äußert sich durch einen eitrigen Gelenkerguss, Fieber, heftige Schmerzen und hohe Entzündungswerte im Blut. Unterschieden wird zwischen Frühinfekten (innerhalb der ersten sechs Wochen nach der Operation) und Spätinfekten. Diese entstehen wahrscheinlich durch Keimverschleppung von anderen Entzündungsherden über das Blut in das Gelenk und können noch Jahre nach der OP auftreten. Deswegen müssen unter anderem bei Prostataoperationen oder Zahneingriffen, bei denen Bakterien in das Blut eingeschwemmt werden, Antibiotika gegeben werden, um die Prothese zu schützen.

Frühinfekte treten in einer Häufigkeit von einem bis drei Prozent auf (nach Literatur). Durch die gesetzlich vorgeschriebene Qualitätssicherung und unsere zusätzliche freiwillige interne Qualitätskontrolle wissen wir, dass die Infektrate hier im Hause seit vielen Jahren noch niedriger ist.

Tritt eine Frühinfektion auf, so wird in der Regel das Gelenk wieder eröffnet, die oberflächliche Schleimhaut entfernt, die auswechselbaren Teile getauscht, das Gelenk mit antiseptischer Lösung gereinigt und ein Antibiotikum eingelegt, das über die Vene gegeben wird. Mit diesem Vorgehen haben Patienten eine Chance von 50 Prozent, die Infektion zur Ausheilung zu bringen. Tritt keine Heilung ein oder liegt eine Spätinfektion vor, wird ein sogenannter zweizeitiger Wechsel durchgeführt: Die Prothese wird ausgebaut, sämtliches verändertes Gewebe entfernt, das Gelenk gespült und ein Antibiotikum eingelegt. Anschließend wird ein sogenannter Platzhalter (Spacer), bestehend aus einem Prothesenoberteil und einem Prothesenunterteil aus antibiotikahaltigem Knochenzement, eingelegt ohne befestigt zu werden. Dieser Spacer erlaubt es dem Patienten sich zu bewegen, wodurch die Beweglichkeit des Gelenkes erhalten bleibt. Auftreten darf er damit aber nicht. Nach etwa vier bis zwölf Wochen wird, wenn die Infektion sicher ausgeheilt ist, eine neue Prothese eingebaut. Mit diesem Vorgehen lassen sich 95 Prozent der Infektionen ausheilen. Zusammenfassend lässt sich sagen, dass Infektionen erfreulicherweise selten sind und wenn sie auftreten fast immer beherrschbar sind.

Wie bei jeder Operation am Bein können beim Kniegelenksersatz Venenthrombosen und schlimmstenfalls daraus resultierend Lungenembolien entstehen. Der Kniegelenksersatz stellt sogar eine Hochrisikoooperation diesbezüglich dar. Deswegen wird standardmäßig medikamentöse mit Heparinspritzen vorgebeugt. Frühzeitige Mobilisation und Physiotherapie, weichteilschonendes Operieren und kurze Operationszeiten tragen ihren Teil dazu bei, die Thromboserate weiter zu senken. Erfreulicherweise ist die Rate bei uns sehr niedrig (0,2 Prozent). Dennoch kann ein solches Geschehen nie

völlig ausgeschlossen werden. Das Risiko hängt auch von Faktoren ab, die der Patient mitbringt. So ist beispielsweise Übergewicht ein Risikofaktor. Patienten, die früher schon mal eine Thrombose hatten, haben ebenfalls ein erhöhtes Risiko im Rahmen der Knieoperation eine Thrombose zu bekommen. Darüber hinaus gibt es auch erbliche Störungen der Gerinnung, die mit einem erhöhten Thrombosierisiko einher gehen. Patienten, die früher schon Thrombosen ohne jeglichen erkennbaren Anlass bekommen haben, sollten in jedem Fall vorher ihr Blut untersuchen lassen.

Was kann man mit einer Knieprothese hinterher machen?

Prinzipiell gilt: je höher die körperliche Aktivität, desto mehr wird das Polyethylen abgerieben (was letztendlich eine Lockerung verursacht). Andererseits wird ein Gelenkersatz gerade für die körperliche Aktivität durchgeführt. Ein guter Muskelmantel sorgt für eine gute Knochendurchblutung (Trophik) und hilft auf diese Weise die Standzeit zu verlängern. In der Konsequenz bedeutet dies, dass Patienten mit einem Kniegelenkersatz einen gesunden Mittelweg zwischen zu viel und zu wenig Belastung finden sollten. Günstig ist Wandern auf ebener Erde oder bergauf, Schwimmen und Radfahren. Sportarten mit abrupten Stoppbewegungen wie Tennis sind zu vermeiden, da dadurch die Prothese „losgerüttelt“ werden kann. Ähnliches gilt für das Skifahren. Erwähnt sei in diesem Zusammenhang, dass Bandverletzungen, wie sie beim Skifahren durchaus vorkommen, bei einliegender Knieprothese problematisch sein können und Betroffene in diesen Fällen manchmal auf eine gekoppelte Prothese wechseln müssen. Hinzu kommt die Gefahr eines Knochenbruchs in Nähe der Prothese. Letztendlich muss dies jeder für sich selbst entscheiden. Golf mit linksseitiger Knieprothese ist aufgrund der Drehung im Gelenk beim Durchschwung nicht unproblematisch. Eine Umstellung des Standes (offener Stand, geschlossener Griff) empfiehlt sich. Ist sich ein Patient der möglichen Probleme bewusst, möchte jedoch eine bestimmte Sportart weiterhin durchführen, ist dies zu akzeptieren.

Zusammenfassung

Zusammenfassend lässt sich sagen, dass die Knieprothese ein sehr bewährtes Verfahren mit einer hohen Erfolgsrate ist. Sie ist nicht ganz so hoch wie bei einem Hüftgelenkersatz, was sich dadurch erklärt, dass der Bewegungsablauf im Kniegelenk erheblich komplexer ist als bei der Hüfte und die Zahl der Faktoren, die das Ergebnis beeinflussen, erheblich größer ist. Dennoch stellt das Verfahren eine sehr gute Alternative zum Nichtstun und Weiterleben mit der Arthrose dar.

Oberflächenprothesen werden etwa seit 1985 in großer Stückzahl eingebaut. Nichts desto trotz ist wegen der genannten Probleme die Entwicklung noch nicht abgeschlossen. In Zukunft ist eine weitere Optimierung zu erwarten.

Entscheidend ist, und das ist eindeutig erwiesen, dass der Erwartungshorizont des Patienten stimmt. Er muss gut und objektiv informiert in die Operation gehen und wissen, was ihn erwartet. Eine Bagatellisierung und Beschönigung kann unter Umständen hinterher zur Unzufriedenheit des Patienten führen.

Wir hoffen, mit diesem Artikel hinreichend informiert und den richtigen Erwartungshorizont erzeugt zu haben.

Diakonie 
Klinikum
bethesda
EndoProthetikZentrum

Leitung: Guido Harig
Facharzt für Orthopädie und Unfallchirurgie

Schwerpunkt: Hüft- und Knieendoprothetik

Euelsbruchstraße 39
57258 Freudenberg

Telefon: 0 27 34 2 79-43 00

Telefax: 0 27 34 2 79-43 02